



## Artículo de revisión

### Intubación retrógrada

### Retrograde intubation technique

<sup>1</sup>Enrique Hernández-Cortez, <sup>2</sup>Juan Carlos Gutiérrez-Martínez. <sup>1</sup>Director de la Revista Anestesia en México. Profesor de vía aérea México EVALa. Anestesiólogos Pediatra. <sup>2</sup>Médico Anestesiólogo Adscrito a la Unidad Médica de Alta Especialidad Dr. Victorio de la Fuente Narváez. Número 1, Instituto Mexicano del Seguro Social, Aguascalientes, México. Instructor certificado EVALa. Secretario General del Colegio Mexicano de Anestesiología de Aguascalientes.

kikinhedz@gmail.com

#### Resumen

La intubación de la tráquea es una destreza adquirida por los Anestesiólogos. Sin embargo existen casos donde la vía aérea (VA) es compleja y difícil de intubar. La gran mayoría de las intubaciones se pueden realizar bajo laringoscopia convencional. En un porcentaje muy bajo de laringoscopias el Anestesiólogo debe de echar manos de otras técnicas de intubación para resolver el problema del aporte de oxígeno. Una de estas alternativas es la intubación traqueal retrógrada (IR). Una técnica que de ninguna manera es nueva, fue descrita desde los años 60's, y abandonada por muchos años, debido a las complicaciones especialmente en el niño y a la falta de material adecuado para su realización.

Se describe como una técnica sencilla, rápida y con un gran éxito, en manos experimentadas. Sus complicaciones no siempre son el resultado de la técnica, por lo que vale la pena recordar esta vieja maniobra de intubación, después de casi 60 años de su reporte inicial. Especialmente si se describe

como una alternativa de VA difícil en aquellos hospitales en donde no existe un *fibrobroncoscopio* alternativo.

**Palabras clave.** Retrograde intubation, difficult airway.

#### Abstract

Intubation of the trachea is a skill acquired by the Anesthesiologists. However there are cases where the airway (VA) is complex and difficult to intubate. The vast majority of intubations can be under conventional laryngoscopy. In a very low percentage of laryngoscopias the anesthesiologist must use other intubation techniques to solve the problem of the supply of oxygen. One of these alternatives is retrograde tracheal intubation (IR). A technique that in no way is new, was described from the years 60's, and abandoned for many years due to complications especially in children and the lack of material suitable for its realization.

It is described as a technique that is simple, fast and with great success, in experienced



hands. Its complications are not always the result of the technique, so it is worth to remember this old intubation maneuver, after almost 60 years of its initial report. Especially if described as an alternative to VA difficult at those hospitals where there is not alternative fiberoptic Bronchoscopy.

**Key words. Retrograde intubation, airway difficult.**

## Historia

El primer caso reportado de una intubación retrograda (IR) fue hecha por *Butler y Cirillo* en 1960, clásicamente la técnica fue descrita en un paciente con *traqueostomía* previa. A través del orificio de la *traqueostomía* pasaron una guía metálica en dirección cefálica, y la sacaron por la cavidad oral, luego pasaron un tubo traqueal a través de la guía metálica y lo empujaron hasta llegar a la tráquea (1).

La primera persona que uso la IR fue *Waters* en 1960, un Anestesiólogo Inglés, que trabajaba en Nigeria. Fue un paciente con gingivitis necrosante aguda de la cavidad bucal con severa deformación de la cavidad oral, que limito la apertura de la cavidad oral. En 1960 había muy pocos los hospitales en el mundo que contaban con un fibroscopio, por lo que la técnica de IR nació como una necesidad a la falta de fibrobroncoscopio (1).

Más tarde a la llegada del fibroscopio en 1964, la técnica de IR prácticamente fue abandonada. En 1993 la IR fue introducida nuevamente por la *American Society of Anesthesiologists* (ASA) como parte del

armamento del manejo de la Vía aérea (VA). El término correcto debería de ser; intubación *traslaringeal guiada*, sin embargo por tradición se sigue usando el término de IR (2).

## Introducción

La IR de la tráquea es otra de las posibilidades de intubación, la cual parece ser simple y rápida en manos experimentadas. Está indicada en varias situaciones clínicas, incluyendo por supuesto el trauma facial y la apertura limitada de la boca (3). Sin embargo es importante señalar que la frecuencia de éxitos es irregular. Es decir existe una frecuencia de éxitos no descrita en la literatura, pero también está directamente relacionado con la experiencia del operador y con varios factores anatómicos. Es decir, que la desventaja más importante de la IR es la distancia muy corta entre la membrana cricoidea y las cuerdas vocales (4).

## Cuando usar la técnica de IR

La indicación más aceptada para una IR, es una alternativa a la intubación de la tráquea en ausencia de fibroscopio en el momento y en el lugar indicado (5). Pero especialmente en aquellos pacientes en donde la intubación ha fallado por los medios convencionales o después de que la colocación de la mascarilla laríngea (ML) o el uso de *bougies* también han fallado (6). La anquilosis de la articulación temporomandibular, pacientes que requieren inmovilización de la columna cervical, traumatismo facial importante, *trismus*, anquilosis de la columna cervical, la presencia de masas en la vía aérea, por supuesto que se requiere de un mínimo de apertura bucal,



para pasar el tubo traqueal. La IR ha sido usada tanto en escenarios intrahospitalarios como extrahospitalarios, en situaciones tanto en VAD conocidas o en VAD no anticipada.

En la literatura se reportan aproximadamente unas 807 IR, de las cuales 670 fueron en humanos y 137 en cadáveres, la mayoría de las veces ha sido usada solo para colocar un tubo en la tráquea. En niños hay no más de 30 casos reportados en la literatura. En ambos casos el tiempo de duración del procedimiento va desde 0.5 a 15 minutos (7). La indicación número uno de IR es el cáncer laríngeo, seguido de los traumatismos cervicales y en tercer lugar por la artritis reumatoide y las fracturas maxilares. Podemos resumir las tres indicaciones principales de la IR (Tabla 1) (8).

Inclusive se ha utilizado en casos de malformaciones *craneofaciales*, como el síndrome de *Richieri costa Pereira*, el cual describen como un síndrome poco frecuente, y con traumatismo craneoencefálico, que fue abordado en situación de intubable y si ventilable en el área de urgencias, resolviéndose con IR.

**Tabla 1. Indicaciones principales de la IR**

1. Falla de intubación con laringoscopia convencional y/o Mascarilla laríngea
2. Establecimiento de una VA urgente en donde la ventilación es posible
3. Procedimiento electivo en donde hay inestabilidad de la columna cervical, traumatismo maxilofacial o anomalías anatómicas faciales y del cuello

Tomado de: Sánchez A. Retrograde Intubation technique. En Benumof JL, Hagberg Carina A, Editores. Airway management principles and practice. 2nd edition. Philadelphia: Mosby, Inc, 1996:441-463.

### Puntos anatómicos de interés

La posición ideal para la IR es la posición de olfateo supino con el cuello en hiperextensión. En esta posición las vértebras cervicales empujan la tráquea y desplaza el cartílago cricoides anterior y los músculos laterales del cuello. Como resultado de la maniobra anterior, la palpación del cartílago del tiroides y del cricoides es más fácil.

Primero es necesario que el médico se coloque en el lado derecho del paciente. La mano izquierda es usada para estabilizar la tráquea entre el dedo pulgar y el dedo medio, mientras que con el dedo índice hay que localizar la línea media de la membrana cricoidea. Para su correcta localización la membrana cricoidea se localiza entre el cartílago tiroides y el cartílago cricoides. Este sitio generalmente es muy pequeño y no es mayor a dos centímetros en el adulto, (Figura 1).

Consiste en una placa ancha, plana y posterior llamada lámina y una estructura anterior estrecha y convexa llamada arco. En la mayoría de los casos la palpación del cartílago del tiroides es relativamente fácil, excepto en los pacientes obesos o con tumores del cuello. Si desplazamos el dedo índice del cartílago del tiroides hacia abajo en la línea media, hasta tocar una estructura rígida llegaremos a la membrana.

La membrana cricoidea conecta el borde superior del arco del cartílago cricoides con el borde inferior del cartílago tiroides. Y mide aproximadamente un centímetro de altura por dos de ancho. Los bordes laterales están limitados por los bordes laterales de los músculos *cricotiroideos* (9). La distancia entre



el borde inferior del cartílago del tiroides y las cuerdas vocales, varía de acuerdo al género y a la edad, pero en general en el adulto es de aproximadamente 0.9 centímetros. Lo más convenientemente es puncionar en el borde superior del cartílago cricoides.

Existe un par de vasos importantes, la arteria cricotiroidea y la arteria tiroidea superior. La primera es una rama de la arteria tiroidea superior, la cual corre a lo largo de la superficie anterior de la membrana *cricotiroidea*, usualmente cercana al borde inferior del cartílago tiroides. La rama anterior de la arteria tiroidea superior, corre a lo largo del borde superior del *istmo* tiroides, para anastomosarse con su homóloga del lado opuesto. La membrana cricoides es relativamente *avascular*, por lo tanto tiene menos potencial de sangrado.

El uso de ultrasonido es de gran utilidad para poder identificar la membrana cricotiroidea, sobre todo en personas obesas que tienen abundante grasa en el cuello, a través de un corte longitudinal a lo largo de la laringe, se observa una estructura *hipoecoica* que se encuentra entre el cartílago tiroides y el cartílago cricoides. (Figura 2). A este nivel es posible identificar la membrana, empleando modo *dopper* color, vasos sanguíneos presentes sobre las estructuras laríngeas y traqueales, de tal manera que si se piensa realizar una punción *translaríngea* a ese nivel, se puede escoger el sitio en donde no se tenga riesgo de punción vascular (10).

## Técnica

Asepsia y antisepsia del área seleccionada para puncionar, con la mano derecha tomamos la jeringa con solución fisiológica conectada a un catéter 18 y por lo menos cinco centímetros de largo, o en su caso si se dispone de un kit de intubación retrograda (cook\*) o un kit de cateterismo *venocentral* (*arrow\**); Con una angulación de 90 grados se penetra la tráquea, se hace una aspiración para confirmar que estamos en la luz de la tráquea. Después hay que cambiar la dirección de la aguja a 45 grados en dirección cefálica. Una vez colocada la aguja en el interior de la tráquea se aspira aire para comprobar su localización.

Luego se introduce la guía metálica (se recomienda la guía del catéter venoso central por tener la punta en forma de punta de J, *atraumática*) a través del catéter y se empuja hacia la cavidad oral. Una segunda persona puede extraer la guía y sacarla por la boca o por la nariz, dependiendo de cada caso en particular. Con la guía ya en el exterior se introduce el tubo traqueal en su interior y se desplaza sobre este hasta que pase las cuerdas vocales. El equipo de intubación traqueal de laboratorios *Cook*, *Rapi-Fit*, trae una segunda guía o catéter de plástico (catéter introductor), que se monta sobre la guía metálica y se desplaza hasta que salga por la membrana cricoidea. En este momento se puede retirar la guía metálica y entonces el tubo traqueal es introducido sobre la guía de plástico hasta que pase las cuerdas vocales. Luego se procesa a inflar el *neumotaponamiento* del tubo traqueal y se



comprueba su correcta posición en la tráquea. Es importante aclarar que la técnica descrita por *Benumof*, es con una aguja de *Tuohy* y en lugar de una guía metálica se introduce el catéter epidural, sin embargo esta técnica fue descrita antes de la llegada de los *kits* comerciales que existe hoy en día para tal propósito (11).

### Modificaciones de la técnica

Varias modificaciones a la técnica original han sido propuestas, para resolver la dificultad del factor anatómico, sin embargo ninguna de ellas ha mostrado una tasa buena de éxito (12). Muy probablemente se debe al uso de material no especializado o adecuado para realizar la técnica. *Bourke y Levesque* modificaron la técnica original, al pasar la guía metálica a través del ojo de *Murphy* del tubo traqueal, explicando que mediante esta modificación se podría avanzar un centímetro más el tubo traqueal después de las cuerdas vocales. La guía metálica con punta en "J" es mucho mejor y menos traumático para la VA, que el catéter epidural, ya que este último tiende a doblarse al empujarlo en dirección cefálica (13). Varios tipos de catéter han sido utilizados como, catéter de presión venosa central, tubos nasogástricos, catéter de succión, el plástico rígido en el que viene el catéter de Swan-Ganz, catéteres de *Eschmann*.

### Pediátricos

En el niño existe el problema de que las estructuras anatómicas son muy pequeñas, el mayor problema es la palpación exacta de la membrana cricoides, la cual es de solo unos

milímetros de longitud. Factores anatómicos y estructuras anatómicas inmaduras tales como la laringe anterior el cartílago cricoides estrecho, y las anomalías congénitas, hacen de la técnica IR, una maniobra poco utilizada. Lo anterior ha dado como resultado que las indicaciones de la IR frecuentemente puedan ser contraindicaciones de la misma. *Levin* ha citado que la IR en el niño es peligrosa, pero sin mencionar alguna evidencia que lo soporte (14). Existe un número limitado de artículos y reportes de casos, en la literatura médica de IR en el niño, están reportados unos 30 casos de intubaciones con esta técnica (15,16).

La IR ha sido usada tanto en situaciones de urgencia como en situaciones previamente conocido de VAD, en donde la intubación convencional, el fibroscopio u otros han fallado para resolver el problema de la VAD. La técnica descrita es exactamente igual a la del adulto, pero la alta incidencia de dificultades para localizar la membrana cricoidea, el diámetro corto de la tráquea, y la corta distancia entre la membrana cricoidea y las cuerdas vocales, han hecho de esta técnica una maniobra poco usada.

Existe una serie de IR en pediátricos con edades desde un día de recién nacido, hasta 17 años de edad, de los cuales 12 fueron mayores de dos años.

### Anestesia

La IR se ha descrito como un procedimiento en situaciones de urgencia en manos experimentadas, y en situaciones más electivas. Por lo que si el tiempo lo permite



deberá de colocarse anestesia para prevenir estimulación simpática, *laringoespasma*, broncoespasmo y dolor. Diferentes combinaciones de técnicas anestésicas han sido descritas. (Tabla 4).

Tabla 4
Técnicas anestésicas descritas para la IR
1. Anestesia traslaríngea con sedación y anestesia general
2. Anestesia traslaríngea con bloqueo del nervio laríngeo superior
3. Anestesia traslaríngea con anestesia tópica de la faringe
4. Bloqueo del nervio glossofaríngeo y bloqueo del nervio laríngeo superior con nebulizaciones tópicas de anestesia general

Tomado de: Sánchez A. Retrograde Intubation technique. En Benumof JL, Hagberg Carina A, Editores. *Airway management principles and practice*. 2nd edition. Philadelphia: Mosby, Inc, 1996:441-463.

El algoritmo de VAD de la ASA, en su última actualización 2013, incluye la intubación retrograda como una alternativa de acceso invasivo a la VA, en caso de fracaso de la intubación y/o ventilación, tanto en VA urgente y/o no urgente (17).

### Complicaciones

Diversas complicaciones han sido descritas con la técnica clásica de IR, *Lenfant* y colaboradores mostraron una tasa de éxitos del 70% en cadáveres, y del 89% con una técnica modificada (18).

Las complicaciones van desde posición incorrecta del tubo traqueal, extubación

accidental al momento de extraer la guía metálica, intubación esofágica, hemorragia y fractura de la guía metálica, o fractura de la aguja, dolor de garganta, enfisema, edema laríngeo, laceraciones o infección local de la faringe, perforación esofágica, hemoptisis, hematoma submucoso intratraqueal, edema laríngeo, Laringoespasma, fistula traqueal, daño a las cuerdas vocales, perforación de las cuerdas vocales, epistaxis.

Otras complicaciones son derivadas de usar material para IR no apropiado a la descripción original, como es el caso de las agujas de *Touhy* y catéteres epidurales como guía (19). Las dos complicaciones más frecuentes son la hemorragia y el enfisema subcutáneo. Para disminuir la incidencia de hemorragia está contraindicado hacerla en pacientes con ingesta de anticoagulantes orales, aplicar presión por unos cinco minutos en caso de existir esta complicación, y mantener al paciente en posición supina después de la IR por tres a cuatro horas.

El enfisema subcutáneo es observado en el área de la punción, generalmente autolimitado, en algunos casos el enfisema puede seguir los planos superficiales de los músculos del cuello, solo en casos graves puede comprimir la VA formando un *pneumomediastino* y neumotórax.

La salida de aire ocurre gradualmente en una a seis horas después de la punción, los casos más graves han estado relacionados con múltiples punciones de la tráquea y uso de





agujas largas, tos, quejidos o estornudos frecuentes

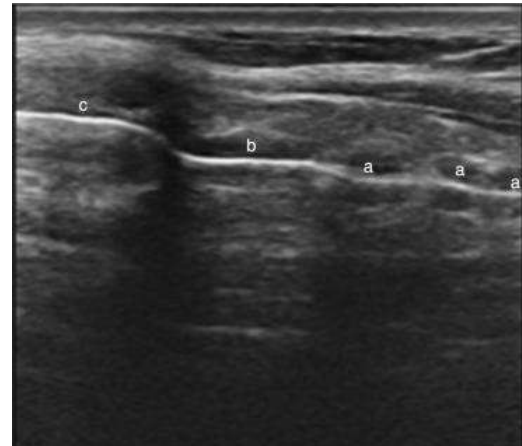
Figura 1: Ultrasonido, eje longitudinal de la VA a nivel de la laringe.

**Contraindicaciones**

La mayoría de estas contraindicaciones son relativas y pueden discutirse ampliamente, pero de acuerdo al autor pueden considerarse las siguientes. (Tabla 2) (20,21).

**Tabla2. Contraindicaciones relativas de la IR**

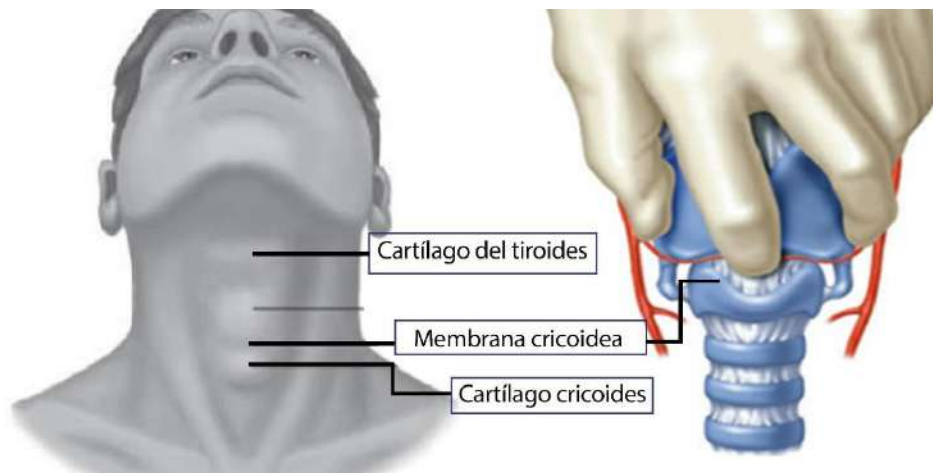
<p>1. Anatomía desfavorable.                  Acceso desfavorable para identificar la membrana cricoidea, como en la flexión del cuello severa.                  Deformidades del cuello                  Masas tumorales en el cuello con pobres marcas anatómicas                  Obesidad</p>
<p>2. Enfermedades laringotraqueales                  Estenosis laríngeotraqueal                  Malignidad de la laringe</p>
<p>1. Coagulopatías o abscesos traqueales</p>



A: cartílagos traqueales.  
 B: cartílago cricoides.  
 C: membrana cricotiroidea.

Tomado de: Sánchez A. Retrograde Intubation technique. En Benumof JL, Hagberg Carina A, Editores. Airway management principles and practice. 2nd

Figura 1: Estructuras anatómicas a recordar





## Referencias

1. Butler FS, Cirillo AA. Retrograde tracheal intubation. *Anesth Analg* 1960; 39: 333-338.
2. ASA Difficult airway Task Force: Practice guidelines for management of the difficult airway. *Anesthesiology* 1993; 78:597.
3. Harrison W, Bertrand M, Andeweg S, Clark J. Retrograde intubation around ab in situ combitube, A difficult airway management strategy. *Anesthesiology* 2005;102:1061-1062
4. Bhattacharya P, Biswas BK, Baniwal S: Retrieval of a retrograde catheter using suction, in patients who cannot open their mouths. *Br J Anaesth* 2004;92:888-901.
5. Bagam KR, Nurthy SGK, Vikramaditya C, Jagadeesh V. Retrograde Intubation: An Alternative in difficult airway management in the absence of a fiberoptic laryngoscope. *Indian J Anaesth* 2010; 54(6):585-586.
6. Freund PR, Rooke A, Schwi H. Retrograde intubation with a modified Eschmann stylet. *Anest Analg* 1988; 67:596.
7. Criado A, Planas A. Intubation orotraqueal retrograda. *Rev. Esp. Anesthesiol Reanim* 1988; 35:344.
8. Slots P, Vegger P, Bettger H. Retrograde intubation with a Mini-Trach II kit. *Acta Anaesth Scand* 2003; 47:274.
9. Kress TD, Balasubramaniam S. Cricothyroidotomy. *Ann Emerg Med* 1982;11:197
10. Zamudio-Burbano MA, Casas-Arroyave DC. El uso del ultrasonido en el manejo de la vía aérea. *Revista Colombiana de Anestesiología* 2015; 43(4)307-313.
11. Sánchez A. Retrograde Intubation technique. En Benumof JL, Hagberg Carina A, Editores. *Airway management principles and practice*. 2nd edition. Philadelphia: Mosby, Inc, 1996:441-463.
12. Cooper CM, Murray-Wilson A retrograde intubation: Management of a 4.8-kg, 5-month infant. *Anaesthesia* 1987; 42:1197-200.
13. Freund PR, Rooke A, Achwid H. Retrograde intubation with a modified Eschmann stylet. *Anesth Analg* 1988; 67:596.
14. Levin RM, Anesthesia for cleft lip and cleft palate. *Anesthesiolol Rev* 1979; 6:25.
15. Gregory GA. Induction of anesthesia. In Gregory GA (ed): *Pediatric Anesthesia*, 2nd ed. New York, Churchill Livingstone, 1989.
16. Cooper CMS, Murray-Wilson A. Retrograde intubation. Management of a 4.8 kg. 5-month infant. *Anaesthesia* 1988; 42:1197.
17. Artime CA, Hagberg CA. Is there a Gold Standard for Management of the Difficult Airway? *Anesthesiologic Clinics of North America* 2015; 33(2):233-240.
18. Lenfant F, Benkhadra M, Trouilloud P, Freysz M. Comparison of two techniques for retrograde traqueal intubation in human fresh cadavers. *Anesthesiology* 2006; 104:48-51.
19. Weksler N, Klein M, Weksler D, Sidelnick C, Chorni I, Rozentsveig V, Brill S, Gurman GM, Ovadia L. Retrograde tracheal intubation: Beyond fiberoptic endotracheal intubation. *Acta Anaesthesiol Scand* 2004; 48:412-6.
20. Guggenberger H, Lenz G. Training in retrograde intubation. *Anesthesiology* 1980; 69:292.
21. Gutiérrez-Martínez JC, Rojo-López C, Chávez-Ávila JA. Traumatismo craneoencefálico: Síndrome Richieri-Costa-Pereira. *Anestesia en México* 2017; 29(2):28-33.