



Caso Clínico

Intubación nasal despierta con fibrobroncoscopio flexible en vía aérea difícil por fractura maxilofacial. A propósito de un caso.

Nasal intubation awakens with flexible fibrobronchoscope in difficult airway due to maxillofacial fracture: About a case.

¹González Jesús, ²Márquez Erika. ¹Medico adjunto Anestesiología, Hospital “Joaquina de Rotondaro” Tinaquillo, Cojedes, Venezuela. ²Adjunto Anestesiología Hospital Universitario “Dr. Alfredo Van Grieken”, Coro, Falcón, Venezuela.

Fecha de recepción 15 de Diciembre 2017

Fecha de publicación 15 de Marzo 2018

Resumen

La intubación traqueal (IT) guiada por fibrobroncoscopio (FB) es una de las técnicas esenciales en el abordaje de la vía aérea difícil (VAD) se puede abordar por vía oral o por vía nasal. La vía nasal se usa cuando la vía oral se encuentra imposibilitada, como por ejemplo cuando la apertura bucal es limitada menor a dos centímetros. La intubación nasal por medio de FB flexible, es una maniobra de valor incalculable, permitiendo una visión directa con bastante precisión. Más del 90% de los casos con FB nasal se realizada con éxito. La habilidad y la experiencia del anestesiólogo, es uno de los principales determinantes del éxito del procedimiento.

Palabras clave: Intubación nasal, fibrobroncoscopio flexible, vía aérea difícil, fractura maxilofacial.

Abstract

Tracheal intubation (TI) guided by fiberoptic bronchoscopy (FB) is one of the techniques essential in addressing the difficult airway (VAD) can be addressed orally or nasally. The nasal route is used when the mouth is unable, as for example when the mouth opening is limited to less than two centimeters. Nasal intubation through flexible FB, is a maneuver of incalculable value, allowing a direct view fairly accurately. More than 90% of cases with nasal FB is

successfully performed. The skill and experience of the anesthesiologist, is one of the main determinants of the success of the procedure.

Key words: Nasal intubation, flexible fibrobronchoscope, difficult airway, maxillofacial fracture.

Introducción:

Una de las habilidades características del anestesiólogo es el manejo de la vía aérea (VA). El fracaso en este objetivo es responsable, según la *American Society of Anesthesiologists* (ASA), del 30% de las muertes que se le atribuyen a la anestesia. Múltiples algoritmos para el manejo de la difícil (VAD) a nivel mundial recomiendan la intubación con el paciente despierto, como el método más deseable y seguro, para establecer una VA permeable (2). La anestesia regional es reconocida como una alternativa efectiva a la anestesia general y está incluida en ASA como una alternativa a la intubación difícil o vía oral obstruida. Por supuesto se requiere conocimiento anatómico y cierto grado de experiencia para realizar el bloqueo de las estructuras nerviosas involucradas. De esta forma las complicaciones potenciales de la anestesia regional como hematomas, paro cardiaco, convulsiones podrían disminuir significativamente.

No todos los pacientes son buenos candidatos para recibir bloqueo del nervio laríngeo superior, por lo

general se trata de un paciente adulto, tranquilo, con buenas habilidades de comunicación y comprender el procedimiento anestésico, además de aceptar los riesgos y beneficios de la técnica,

Caso Clínico:

Se trata de paciente masculino de 32 años, con antecedente de herida por proyectil de arma de fuego y trauma facial en región malar izquierda y mano derecha hace un mes. Antecedente de fijación intermaxilar (cerclaje interincisivo) (Figura 1). Ingresa a la sala de cirugía para colocación de injerto óseo en segundo metacarpiano derecho, evidenciándose limitación marcada de la apertura oral. La ventilación con mascarilla fácil fue adecuada. Por lo que dada la imposibilidad de realizar laringoscopia directa, se decide abordar la VA con intubación nasal despierta con FB flexible bajo sedación.

Se monitoriza con electrocardiograma (ECG), presión arterial no invasiva (PNI), capnografía, saturación periférica de oxígeno (SpO_2) y se administra oxígeno por máscara facial, diez minutos antes de iniciar el procedimiento, se inicia infusión de remifentanilo a $0,05 \mu\text{g}/\text{kg}/\text{min}$. A continuación se realiza bloqueo transtraqueal y del nervio laríngeo superior así como de las fosas nasales (Figura 2 y 3). Posteriormente se utiliza un tubo endotraqueal de diámetro interno (ID) 6,5 con manguito, el cual se monta en el fibroscopio *BF-P180 4,9 mm* y se introduce por la fosa nasal derecha. Previa preparación de la fosa nasal con fenilefrina al 1% más lidocaína en un *cotonete*, Seguido de la localización de la epiglotis, la cual se sortea por debajo, centralizando el FB y avanzándolo, se localizan las cuerdas vocales y se avanza el tubo endotraqueal manteniendo fijo el FB (Figura 4, 5 y 6), con lo cual se logra hacer la intubación nasotraqueal (Figura 8),

Después de que el FB haya ingresado justo arriba de la *carina*, se retira el FB, dejando el tubo traqueal insertado en la tráquea, una segunda ventaja del FB es que permite la entrada de una fuente de oxígeno, esto es particularmente importante en pacientes pediátricos o para hacer procedimientos sin prisa y con respiración espontánea.

Momento en el que se inicia la administración de propofol y ventilación mecánica modo control-volumen induciendo anestesia general. Durante todo el procedimiento de intubación, el paciente permaneció colaborando, despierto y tranquilo (escala *Ramsay III*) (4), no se observaron secreciones que limitaran la visibilidad y refirió adecuada tolerancia al procedimiento sin dolor ni tos. El mantenimiento se realizó con *remifentanilo* y *sevofluorano*, con adecuados parámetros hemodinámicos (Figura 9), la emersión de la anestesia fue con atropina y Neostigmina con extubación satisfactoria Fig. 10.

Figura: 1 Cerclaje interincisivo

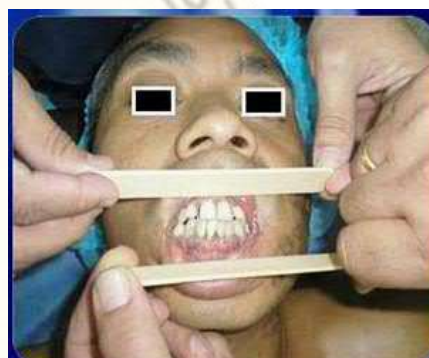


Figura: 2 Bloqueo nasal y transtraqueal

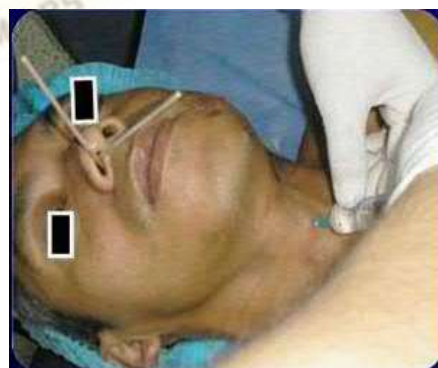

Figura: 3 Bloqueo nervio laríngeo superior

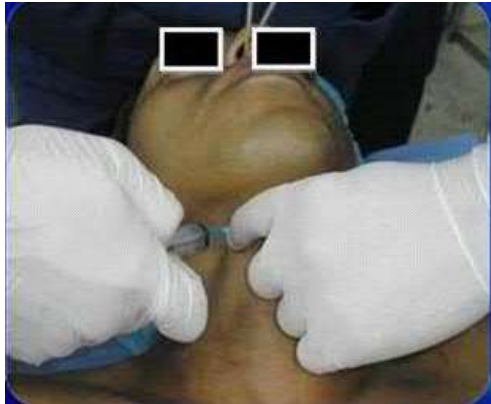


Figura 6: La carina

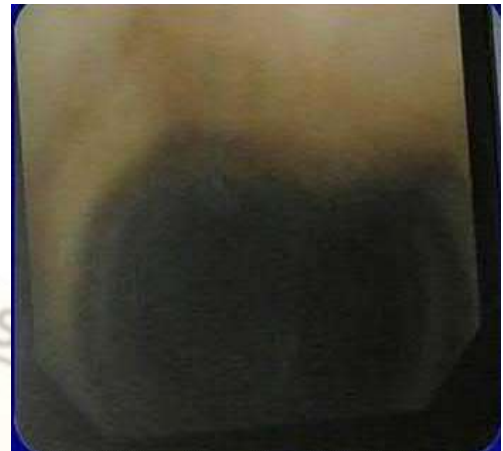

Figura 4: Avance Fibrobronscopio

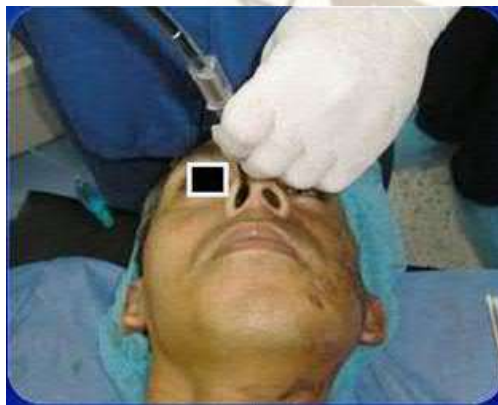

Figura: 8 Paciente conectado a ventilación mecánica

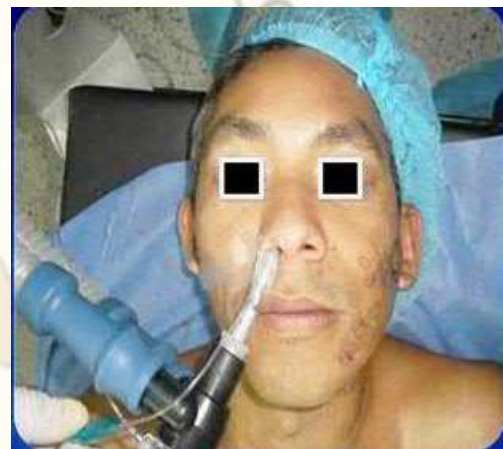

Figura 5: Cuerdas vocales y tráquea

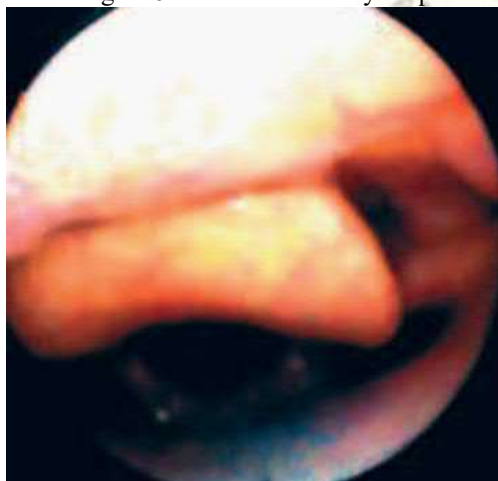
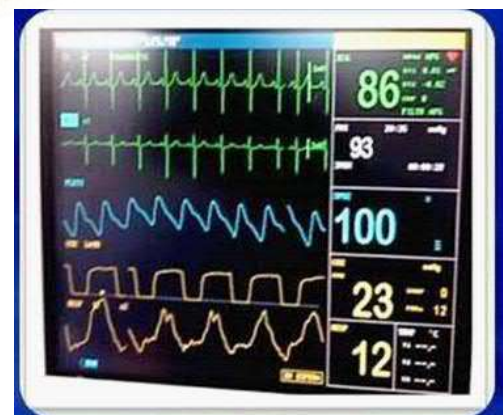
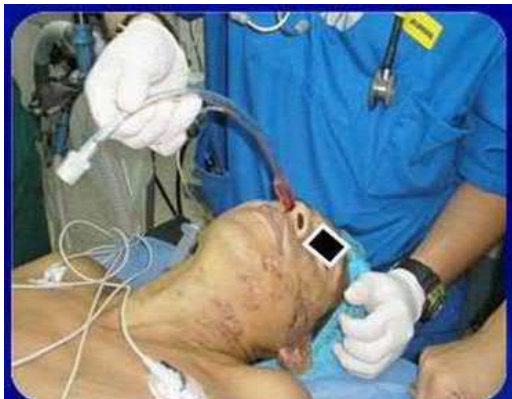Fig. 9 Monitoreo intraoperatorio



10: Extubación satisfactoria ventilación mecánica



Cuadro 1: Indicaciones de intubación con el paciente despierto	
1.	Historia previa de intubación difícil
2.	Vía aérea difícil anticipada, basada en el examen físico como Mínima apertura de la boca, micrognatia, macroglosia, cuello corto y musculoso, artritis reumatoide y espondilitis anquilosante, fusión cervical previa, anomalías congénitas de las vías respiratorias, obesidad mórbida, traqueomalacia, masas de las vías respiratorias (malignidad de la lengua, amígdalas o laringe; bocio grande; masa mediastinal)
3.	Trauma en la cara o vía aérea superior
4.	Ventilación difícil con máscara fácil
5.	Grave riesgo de aspiración
6.	Columna cervical inestable
7.	Severa inestabilidad hemodinámica
8.	Severa falla respiratoria

Discusión:

El trauma maxilofacial constituye una lesión penetrante de alto impacto que puede comprometer la vía aérea por disminución de la apertura oral (1). Diferentes sociedades y grupos de trabajo se han dado a la tarea de sugerir secuencias o algoritmos de abordaje para pacientes con VA difícil prevista o no, apoyados en series de pacientes manejados con diferentes alternativas (2). Múltiples publicaciones han demostrado que el FB flexible es el dispositivo ideal para la intubación de pacientes despiertos con VAD conocida, conceptos aplicados en el presente caso clínico y que son coincidentes con los trabajos de Gaviria y colaboradores, quienes sugieren que ante evidencia de VAD, se prefiere intubación con paciente despierto. Sin embargo la intubación con FB flexible tiene un índice de fallas, se han descrito 1.4% de fallas en pacientes despiertos y 2.1% en pacientes anestesiados o sedados. Las indicaciones de usar FB flexible se muestran en el (Cuadro 1).

Tomado de Anaesthesia 1969;24:28–35.

Con el uso de anestesia tópica y sedo-analgésia, se puede realizar una inspección de la VA, mediante laringoscopia directa o con fibrobroncoscopio y luego intubar (3).

Como todo instrumento con lente, presenta leves desventajas, como es que con la presencia de secreciones o sangre se oscurece la visión, siendo necesario succionar antes de introducirlo. Además, está diseñado para intubación nasotraqueal por su textura flexible. Así como con cualquier procedimiento y dispositivo y en opinión de Gaviria (1999) se debe adquirir experiencia para su manejo debiendo practicarse frecuentemente en pacientes con vía aérea normal para adquirir destreza suficiente antes de ensayar en intubación en paciente despierto o de VAD (1).

Adicionalmente, si bien es cierto la intubación con FB constituye el “gold estándar” en situaciones de VAD, en opinión de Langeron (2006) es igualmente importante la adecuada oxigenación (8), por lo que la sedación con remifentanilo debe considerarse en los casos de intubación despierta y con VAD, pues aporta una excelente sedación, colaboración y analgesia con mínimo efecto depresor respiratorio (dosis-dependiente), además su grupo químico éster permite



que sea metabolizado por esterasas sanguíneas y de otros tejidos, permitiendo su extenso y rápido metabolismo. Tiene una vida media de distribución alfa muy corta, 50 segundos aproximadamente y una vida media de eliminación beta corta de 3,8 a 6,3 minutos, con metabolitos activos que no contribuyen al efecto farmacológico. Se une aproximadamente un 70 % a las proteínas plasmáticas (6). Su farmacocinética se caracteriza por un pequeño volumen de distribución, un rápido aclaramiento plasmático y una acción poco variable y bastante previsible. Este perfil farmacocinético permite su administración en perfusión continua (7). Varios estudios han demostrado la efectividad y seguridad del *remifentanilo* para sedación o en combinación con otros anestésicos como *midazolam* o *propofol*. Diferentes esquemas de tratamiento y dosis han sido utilizados para la intubación nasal, dosis de 0.06 y 0.5 $\mu\text{g}/\text{kg}/\text{min}$ con o sin bolo inicial. El efecto adverso más grave del *remifentanilo* es la depresión respiratoria que puede conducir a apnea grave. Los opioides reducen el efecto estimulante del bióxido de carbono en la ventilación, factor que aumenta la depresión respiratoria pero que tiene mucho que ver con la dosis utilizada, con la edad del paciente y con las enfermedades concomitantes.

Para la intubación en paciente despierto se le debe preparar explicándole el procedimiento y aportándole una adecuada sedación. Aspectos que fueron considerados en el presente trabajo de investigación y que coinciden con los resultados de *Lallo y cols*, quienes compararon la infusión de *propofol* y *remifentanilo* para intubación despierta con fibrobroncoscopio y en donde los pacientes del grupo *remifentanilo* presentaron menos sedación durante el procedimiento y mejores condiciones de apertura de glotis, así como menos tos y menos movimientos, sin presentar algún evento amenazante para la permeabilidad de la VA o alteraciones hemodinámicas (7).

Todo lo anterior hace del *remifentanilo* un fármaco muy interesante en estas situaciones, sobre todo en

casos en los que la cooperación del paciente y el mantenimiento de la respiración espontánea son de capital importancia (2). Como se ve en este caso se demuestra nuevamente que el FB flexible y la sedación con *remifentanilo* pueden ser utilizados efectivamente en intubación en paciente despierto con VAD prevista y que ofrece ciertas ventajas sobre otras, por lo cual se debe considerar al momento de realizar este procedimiento y se recomienda ampliamente como parte de los protocolos de manejo de VAD en los hospitales de nuestro país.

Referencias

1. Rudolph C, Schneider JP, Wallembohm, Schaffranietz L. Movement of the upper cervical spine during laryngoscopy: a comparison of the Bonfils intubation fibroscope and the Macintosh laryngoscope. *Anaesthesia*. 2005; 60:668-672.
2. Puchner W, Egger P, Puhlinger F, Lockinger A, Gombotz H. Evaluation of remifentanil as single drug for awake fiberoptic intubation. *Acta Anaesthesiologica Scandinavica*. 2002;46:350-354.
3. Gaviria E, Tumores de la vía aérea superior. Intubación con paciente despierto. *Revista colombiana anestesiología*. 2003;31:53-55.
4. Gonsales G y cols, Biexpectral Index compared to Ramsay score for sedation monitoring in intensive care unit. *Minerva Anesthesiologica*. 2006;72:329-336.
5. Doyle J. Enfermedades de las vías respiratorias superiores y su tratamiento: una sinopsis. *Clínicas de anestesiología de Norteamérica*, 2012;4:
6. <https://www.bbraun.com/.../total-intravenous-anesthesia-TIVA>. Fecha de revisión Dic/2017