

Doble estenosis traqueal

Double tracheal stenosis

¹MD. Sandra María Kiehnle Rodas. ¹Medico residente del tercer grado de la especialidad de Anestesiología.
²MD. Yina Lorena Medina Alcántara. ²Medico residente del segundo año de la especialidad de Anestesiología. ^{1,2}Hospital Roosevelt, Guatemala, Guatemala.

Anestesia en México 2019;31(Suple 1):

Recibido 12 Agosto 19

Aceptado 12 Agosto 19

Publicado Marzo 2020

kiehnlesandra@hotmail.com

VAD: Vía Aérea Dificil

ASA: Sociedad Americana de Anestesia

MPT: Mallampati. Prueba predictiva para evaluación de vía aérea.

Resumen

La frecuencia en la dificultad del manejo de la vía aérea ha llevado al desarrollo de distintas técnicas y la creación de nuevos dispositivos para su manejo, esto, más el aumento en la incidencia de pacientes que han cursado con un periodo de intubación traqueal prolongado o repetitivo, ha llevado al desarrollo de complicaciones como lo es la estenosis traqueal. Complicación que surge después en un periodo de tiempo variable y en el que la clínica del paciente se presenta dependiendo de la severidad de la estrechez. Por lo que resulta crucial obtener una adecuada historia clínica, una exploración física completa, valorar los predictores de vía aérea y contar con el uso de imágenes diagnósticas.

Se trata de una paciente referida por dificultad respiratoria progresiva de un mes de evolución con datos de dos estenosis traqueales quien es programada para cirugía torácica de traqueoplastia. El manejo anestésico

se realiza, durante la primera parte de la cirugía con dispositivo supraglótico, luego de un intento fallido de intubación nasal con fibroscopio y posteriormente se inserta un tubo endotraqueal a través del sitio de incisión quirúrgica.

Palabras clave: Estenosis traqueal, vía aérea difícil, dispositivo supraglótico, fibroscopio.

Abstract

The frequency in the difficulty of airway management has led to the development of different techniques and the creation of new devices for their management, this, and the increase in the incidence of patients who have had a period of prolonged or repetitive tracheal intubation, has led to the development of complications such as tracheal stenosis. Complication that arises later in a variable period of time and in which the patient's clinic is presented in varying degrees according to the severity of the narrowness. Therefore, it is crucial to obtain an adequate medical history with the complete

physical examination, assess the airway predictors and count on the use of diagnostic images.

The present case refers to a patient referred for respiratory distress of 1 month of evolution with data from two tracheal stenosis who is scheduled for thoracic *tracheoplasty surgery*. The anesthetic management is performed during the first part of the surgery with *supraglottic* device after a failed attempt of nasal intubation with fibroscope and later an orotracheal tube is inserted through the surgical incision site.

Keywords: Tracheal stenosis, difficult airway, *supraglottic* device, fibroscope.

Introducción

El manejo de la vía aérea es más complejo cuando se trata de un paciente sometido a cirugía de tórax que presenta anomalía en la vía aérea.

La mayoría de las obstrucciones centrales de la vía aérea que no es por causa de malignidad se produce secundario a la formación de tejido de granulación en relación con la intubación endotraqueal. De hecho, la estenosis tras intubación es la indicación más frecuente de cirugía traqueal en la población adulta (1).

La estenosis traqueal se produce aproximadamente en 5-20% de los pacientes intubados o traqueostomizados. Un 1% de los casos conllevan disfunción respiratoria severa (2) La presión del balón de neumotaponamiento es el principal mecanismo para la formación de una estenosis traqueal tras intubación, por su excesivo inflado, que puede producir isquemia de la zona. Además, hay ciertos factores que contribuyen al incremento del riesgo de desarrollar esta complicación como lo son la intubación traumática o prolongada, reintubaciones y tubo endotraqueal excesivamente grande o sus movimientos. El conocimiento de todos estos factores es la mayor importancia para evitar la aparición de estas lesiones (3).

A pesar de que no existe una definición estándar de lo que es la vía aérea difícil. En la última guía de ASA esta se define como la situación clínica en la que un anestesiólogo experto encuentra dificultad para intubar, ventilar con máscara facial o ambas (4).

Mientras que los dispositivos supraglóticos son sistemas de ventilación que disminuyen el espacio muerto en relación a la máscara facial, no lesionan las cuerdas vocales, requieren de una pequeña apertura bucal y liberan las manos del anestesiólogo. Después de su inserción e insuflación del manguito ésta se encuentra frente al orificio glótico permitiendo la ventilación (5). En nuestro caso se cuenta con estos dispositivos como alternativa para su manejo.

La intubación asistida con fibroscopio ha sido uno de los progresos más importantes en el abordaje de la VAD (6). Se ha consolidado como una de las técnicas más seguras y resolutivas en el paciente con VAD (6). Y se ha descrito que con esta técnica el manejo de la VAD es exitoso en el 87-100% (7-9).

Caso clínico.

Paciente femenina referida por dificultad respiratoria de un mes de evolución. Con antecedentes quirúrgicos de una anestesia general, dos meses atrás por indicación de cesárea: Acretismo placentario. Por inestabilidad hemodinámica es trasladada a Unidad de Cuidados Intensivos donde permanece bajo intubación traqueal por doce días. El resto de antecedentes y toxicológicos negados. Con signos vitales: tensión arterial (PA): 134/72 mm Hg, frecuencia cardíaca (FC) 89X', saturación de oxígeno (SATO₂) 94%, temperatura (T) 36.5, peso de 70 kg. Consciente y orientada en las tres esferas, en sedestación por intolerancia al decúbito supino, estridor laríngeo audible, disfonía. Boca: adecuada apertura oral, distancia *Mallampati* (MPT II), piezas dentales completas. Cuello: flexo-extensión conservada, tráquea central. Pulmones: Disminución de entrada de aire en ambos campos. Resto de examen físico en límites normales.

Con paraclínicos: Trazo normal electrocardiográfico. Rx de tórax: parénquima normal. Broncoscopía: (fig. 1) estenosis traqueal a cinco cm de cuerdas vocales con luz de 3-4 mm. Resonancia magnética: (fig. 2) Estenosis traqueal tipo II. Granulomas traqueales. Parálisis cuerda vocal derecha. Tomografía axial computarizada laringotraqueal 3D: (fig. 3) Estenosis justo por debajo de las cuerdas vocales, la cual tiene una luz de seis mm. Una segunda, a cinco cm de la anterior descrita a la altura de

la horquilla esternal, con una longitud de 12mm, con estenosis proximal de 8.6 mm, media entre 3.7 y 4.1 mm y distal de 5.5. mm en comparación con la luz traqueal que mide 17 mm. La zona comprometida tiene una longitud de 6.5 mm.

Figura 3A y 3B: TAC laringotraqueal 3D: Estenosis por debajo de las cuerdas vocales, la cual tiene una luz de 6 mm. Una segunda, descrita a la altura de la horquilla esternal, con una longitud de 12 mm.

Figura 1: Broncoscopía: Estenosis traqueal a 5 cm de cuerdas vocales, luz de 3-4 mm

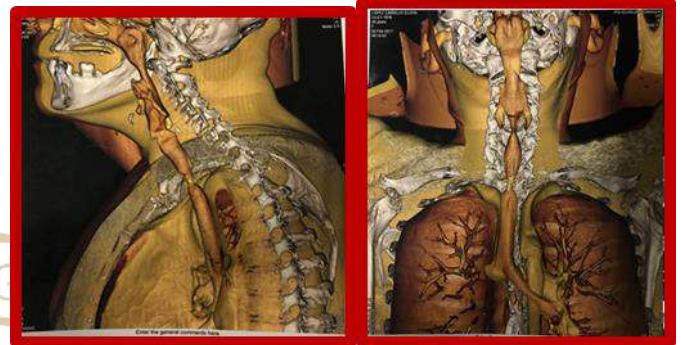
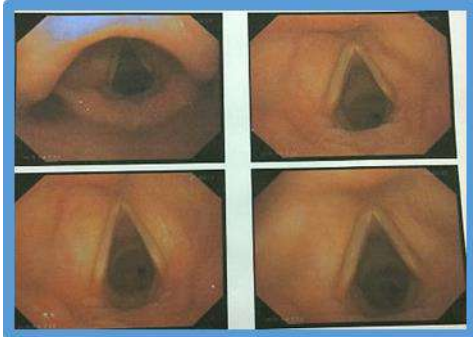


Figura 4: Orificio de tráquea.

Figura 2: Resonancia magnética (RNM): Estenosis traqueal tipo II (múltiples). Granulomas traqueales. Parálisis cuerda vocal derecha

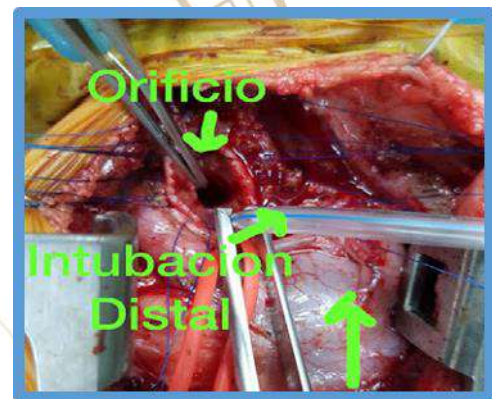
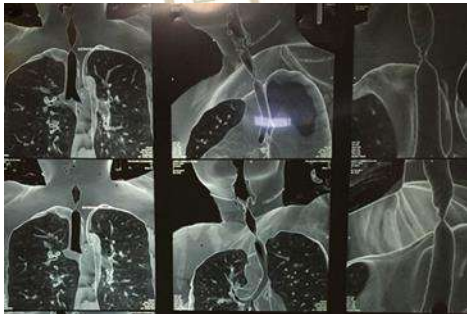
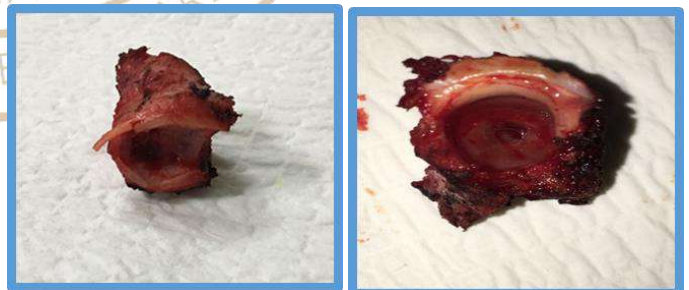


Figura 5A y 5B: Lesiones traqueales diseccionadas.



El manejo anestésico se realiza así: Atropina 0.5 mg intramuscular 30 minutos previo inicio quirúrgico. Lidocaína en aerosol sobre orofaringe. Administración de oxígeno al 100% por 3-5 minutos. Luego, administración de midazolam 0.07 mg/kg, fentanilo 4 µg/kg, y propofol

2 mg/Kg, se inicia bajo fibroscopio intubación nasal con tubo de pequeño diámetro sin embargo no se obtiene una adecuada ventilación por lo que se decide cambio de dispositivo y se inserta máscara laríngea No. cuatro obteniendo una ventilación y saturación de oxígeno adecuadas. Continúa con anestesia general balanceada, sevoflorane 2% más fentanyllo 2.8 µg/kg/h más midazolam en bolos.

Después de incisión quirúrgica traqueal, se coloca tubo traqueal No. siete en su porción distal (fig. 4), tras resección de estenosis y haber anastomosado posteriormente la tráquea, se realiza lo mismo con la segunda estenosis (fig. 5). Al finalizar acto quirúrgico se cánula tráquea con tubo nasotraqueal No. seis C/B (cuff colapsado) sin dificultad durante la maniobra. Se coloca en posición semifowler con cuello flexionado, fijado con puntos de sutura, ventilación espontánea bajo sedación la paciente es llevada a cuidado intensivo para manejo postoperatorio (fig. 6). A los 3 días se retira tubo nasotraqueal sin complicaciones.

Conclusiones

El principal problema anticipado es el manejo de la vía aérea en el paciente con estenosis traqueal. En este caso, se documenta dos estenosis siendo la distal de menor diámetro; por lo tanto la prioridad era asegurar una ventilación efectiva. Como con el tubo endotraqueal de pequeño diámetro no se logró una ventilación adecuada, se utilizó una máscara laríngea como alternativa.

Se ha demostrado en distintos estudios que el uso del fibroscopio en intubación alcanza el éxito mayor a 87% de los casos, siempre que se trate de un anesestesiólogo experto y familiarizado con su uso.

La clínica y severidad de los síntomas del paciente depende del grado de estrechez y localización de la estenosis traqueal.

En la actualidad deben disminuir la complicación de estenosis traqueal, secundarias al neumotaponamiento del balón del tubo traqueal, secundario a presiones altas y prolongadas.

Referencias

1. Stauffer JL, Olson DE, Pretty TL. Complications and consequences of endotracheal intubation and tracheotomy. A prospective study of 150 critically ill adult patients. *Am J Med.* 1981;70: 65-76.
2. Wain JC. Postintubation tracheal stenosis. *Chest Surg Clin N Am.* 2003;13:231-246.
3. Feller-Kopman EA, Becker HD, Mehta AC. Central airway obstruction. *Am J Respir Crit Care Med.* 2004;169:1278-1297.
4. E. Prujá, M.J. Chocarro. I. Plaja. Manejo de la Vía Aérea Difícil. *Rev. Servicio de Anestesia Hospital Navarra.* files.sld.cu/anestesiologia/files/2011/10/via-aerea-difcil.pdf.
5. G. Gioconda Vielma-de-Lizárraga. 2008. Dispositivos supraglóticos y ventilación mecánica en el niño. <https://www.medigraphic.com/pdfs/rma/cma-2008/cmas081d.pdf>
6. Caplan RA, Benumof JL, Berry FA, Blitt CD, Connis RT, Guidry OF, et al. Practice guidelines for management of the difficult airway. An updated report by the American Society of Anesthesiologists Task Force on management of the difficult airway. *Anesthesiology.* 2003;98:1269-1277.
7. Cámara Angulo F, Domínguez Reboiras S, Martín Burcio S, Pacheco Galván A. Intubación traqueal mediante broncofibroscopia (experiencia de un servicio hospitalario). *Arch Bronconeumol.* 1996; 32:379-83.
8. Martínez Abad Y, Puente Maeztu L, Sánchez Muñoz G, Pedraza Serrano F. Intubaciones mediante fibrobroncoscopio. *Rev Patol Respir.* 2006;9:175-178.
9. Ovassapian A, Yelich SJ, Dykes MHM, Brunner EE. Fiberoptic nasotracheal intubation. Incidence and causes of failure. *Anesth Analg.* 1983;62:692-695.