



Técnica dormido-despierto-dormido en paciente pediátrico: Presentación de un caso.

Asleep-awake-asleep technique in a pediatric patient: Case report.

¹Guevara- Pérez Alejandra, ²León- Álvarez Erika. ¹Medico residente de la especialidad de Anestesiología pediátrica del quinto año pediátrica. Instituto Nacional de Pediatría. CDMX. ²Neuroanestesióloga del Instituto Nacional de Pediatría, Ciudad de México. CDMX.

Trabajo ganador del segundo lugar en trabajos libres, sección casos clínicos, en el LIII Congreso Mexicano de Anestesiología, en la ciudad de Tijuana, México, 2019.

Anestesia en México 2020;32(2):

Fecha de recepción noviembre 2019

Fecha de aceptación diciembre 2019

Fecha de publicación abril 2020

alecita1587@gmail.com

Resumen

La craneotomía en paciente despierto es una técnica utilizada para el abordaje de lesiones cercanas a regiones cortical, subcortical, incluidas áreas del lenguaje. La finalidad es que se lleve a cabo la resección de la lesión con preservación máxima de las áreas anatómicas elocuentes y/o motoras. El manejo anestésico tiene como objetivo garantizar la adecuada cooperación del paciente, mantener el confort, prevenir y tratar náuseas, vómito, convulsiones y mantener la homeostasia sistémica y neurológica con el fin de brindar adecuada ventilación, estabilidad hemodinámica y relajación cerebral. Esta técnica en pacientes pediátricos se limita por su nivel cognitivo y madurez emocional que determinarán su cooperación. Existen diferentes

técnicas anestésicas en las que el paciente se encuentra despierto durante la resección de la lesión. Nuestro objetivo es mostrar la evidencia actual y la aplicación de la técnica Dormido-Despierto-Dormido (DDD) en el paciente pediátrico.

Palabras clave: Anestesia pediátrica, craneotomía, paciente despierto, dormido-despierto-dormido, anestesia total intravenosa, bloqueo de escalpe.

Abstract

Craniotomy in an awake patient is a technique used for resection of near cortical, subcortical and eloquent lesions. The main goal is to perform the resection with maximum preservation of these areas. The use of



anesthetic management is ensuring adequate patient cooperation, maintaining comfort, preventing and treating nausea, vomiting, seizures and maintaining systemic and neurological homeostasis in order to provide adequate ventilation, hemodynamic stability and brain relaxation. In pediatric patients, this technique is limited by their cognitive level and emotional maturity that will determine their cooperation. There are different anesthetic techniques in which the patient is awake during the resection of the lesion. Our objective is to show current evidence of the Sleep-Awake-Sleep (S-A-S) technique and its application in the pediatric patient.

Keywords: Pediatric anesthesia, craniotomy, awake patient, Sleep-Awake-Sleep, total Intravenous anesthesia, Scalp block

Introducción

La craneotomía en paciente despierto es una técnica utilizada para el abordaje de lesiones cercanas a región cortical y subcortical, incluidas áreas del lenguaje (1). La finalidad es que se lleve a cabo la resección de la lesión con preservación máxima de las áreas anatómicas elocuentes y/o motoras (2). Este tipo de manejo en pacientes pediátricos se limita por estados de ansiedad y falta de comprensión que son factores que dificultan su cooperación durante el procedimiento (1,3).

La craneotomía en el paciente despierto se ha desarrollado desde la segunda mitad del siglo XIX, cuando los anestésicos locales (AL) se volvieron ampliamente disponibles. Con adecuada analgesia local, *Horsley* fue capaz de realizar la craneotomía en paciente despierto. Los beneficios fueron entendidos hasta 1951, cuando *Wilder Penfield* publicó el uso de la craneotomía bajo anestesia local en pacientes con epilepsia para facilitar la resección de los focos epileptógenos (4).

Penfield argumentó que los pacientes con patología neurológica funcional debían ser operados despiertos y realizando actividades complejas. En un inicio se diseñó

para pacientes sometidos para cirugía neurológica funcional y actualmente se realiza en aquellas patologías en áreas elocuentes y/o motoras, en quienes se requiere de monitoreo en tiempo real de las funciones cerebrales superiores y/o motoras durante la exéresis de la lesión (2). El Anestesiólogo debe saber cuáles serán los problemas con los que se pudiera encontrar durante la craneotomía en un paciente despierto, reconocer que en cualquier momento de la cirugía puede convertirse a craneotomía bajo anestesia general (4).

Los escenarios que pueden encontrarse durante ambas fases dormido o despierto son convulsiones o movimientos tónico clónicos generalizados, movimientos propios del paciente resultado de relajación muscular subóptima o movimientos ante la presencia de ansiedad o falta de analgesia. Esto puede resultar en un grave daño, desde laceraciones del escalpe, fracturas del cráneo, incluso lesiones de la espina cervical (4). La finalidad de esta técnica es brindar las herramientas al neurocirujano para llevar a cabo la resección de la lesión con preservación máxima de las áreas anatómicas elocuentes y/o motoras, para conservar la integridad del paciente, minimizar el daño neurológico y no incrementar el déficit ya provocado por la lesión (2,3). Esta técnica consiste en inducir la anestesia general y mantener el control de la vía aérea, preferentemente con un dispositivo supraglótico, desde el monitoreo invasivo (colocación de catéteres y sonda urinaria), la administración del bloqueo de escalpe y el posicionamiento, así como el anclaje de la cabeza, hasta el momento de la apertura dural (4,5).

Básicamente la técnica consiste en: El paciente es despertado, se remueve el dispositivo supraglótico y se realiza el mapeo y resección. Al concluir la resección se induce nuevamente la anestesia general balanceada, se reinserta el dispositivo supraglótico y se procede al cierre de la dura, cráneo y piel (4).



La electrocorticografía es una técnica electrofisiológica invasiva para registrar directamente los potenciales corticales de la superficie cerebral a fin de localizar los focos convulsivos, sin embargo, los anestésicos afectan considerablemente la electrocorticografía intraquirúrgica, por lo que la craneotomía en el paciente despierto está indicada para minimizar la interferencia farmacológica con los registros. Las técnicas de imagen prequirúrgicas han reducido la electrocorticografía intraquirúrgica y su uso asociado a la craneotomía en el paciente despierto (6,3).

El manejo anestésico tiene como objetivos principales garantizar la adecuada cooperación del paciente, mantener confort durante el todo procedimiento en relación a la postura elegida para la cirugía, prevenir y tratar náuseas, vómito y/o convulsiones y mantener la homeostasia sistémica y neurológica con el fin de brindar adecuada ventilación, estabilidad hemodinámica y relajación cerebral (7).

El paciente pediátrico representa un reto durante la craneotomía con técnica DDD, el nivel cognitivo y de madurez emocional determinará su cooperación durante el procedimiento. Se sabe que el paciente menor de 16 años aún no cuenta con la madurez de un adulto, y por lo tanto requiere mayor condición psicológica. En la literatura son pocos los pacientes que se ha demostrado viabilidad de este procedimiento en pacientes de 10 a 15 años (8). Pacientes menores de 10 años, elegidos para este procedimiento deben demostrar un riguroso nivel madurativo y de motivación, por lo que el grado individual del desarrollo del niño será el que determine la posibilidad de elegir esta técnica (4,7).

Requiere de una valoración multidisciplinaria (neurocirujano, neurofisiología, anesthesiologo y psicólogo), quienes deberán conocer técnicas para atenuar el estrés del paciente (9). Algunos autores han preparado al paciente psicológicamente mediante

videos y material didáctico para explicar el procedimiento y atenuar el estrés. (8). La visita previa al quirófano puede ser una buena opción pues es el ambiente donde se puede detallar lo que sucederá durante su procedimiento, y así ganar mayor confianza del niño (7).

La ansiólisis es un punto crucial durante el procedimiento anestésico, la medicación puede interferir con el registro neuroelectrofisiológico, por lo que se debe considerar la vida media del ansiolítico seleccionado (7).

El anesthesiologo debe tener entendidas las necesidades quirúrgicas y neurofisiológicas durante esta técnica. Contamos con una gran variedad de anestésicos que pueden ser útiles durante este tipo de procedimiento, todos con ventajas y desventajas, por lo que individualizar al paciente y su condición será primordial. Todos ellos deberán permitir la analgesia y nivel de sedación requerida de acuerdo al momento quirúrgico (4). Se debe tener en cuenta que ciertos anestésicos pueden afectar los registros neurofisiológicos y que para obtener un electrocorticograma fiable se suelen interrumpir ciertos sedantes e hipnóticos antes del mapeo cortical debido a la supresión de la actividad bioeléctrica neuronal que pueden ocasionar (7).

Existen diferentes técnicas de craneotomía en paciente despierto, pero DDD es el más conveniente en niños por características cognoscitivas. Independientemente de la técnica elegida, es importante que el anesthesiologo o quien este designado de confianza, mantenga siempre una comunicación visual y verbal durante todo el tiempo. La comunicación en cada aspecto debe ser clara y de acuerdo a la edad del paciente, se planifica que preguntas se realizarán, explicar cuál puede ser la sensación, explicar los ruidos de la sala y mantener una adecuada distracción del paciente para evitar la ansiedad. Se deben evitar asi mismo tráfico agresivo dentro de la sala, limitar el acceso de personal y minizafr

los ruidos de la sala que pueden confundir al paciente y provocar ansiedad (4).

Al finalizar el mapeo y la resección quirúrgica se procede al cierre de cráneo y piel y se remueven las fijaciones. En este momento, la sedación es necesaria pues la posición y el tiempo pueden resultar incómodos para el procedimiento (4).

La cooperación dependerá de la total ausencia de dolor, llevando a una buena experiencia quirúrgica, esto basado en los anestésicos ofertados durante el procedimiento, incluyendo una eficiente anestesia local con bloqueo de escalpe (8).

Caso Clínico

Masculino de 11 años de edad programado para resección de lesión tumoral frontal derecha. Inició su padecimiento cinco meses. Previo a su ingreso a nuestra Institución, presento debilidad de extremidades inferiores, progresando a hemiparesia fascio-corporal izquierda. Valorado por Neurocirugía, Psicología y Neuroanestesiología se estableció el diagnóstico de Tumor frontal derecho, por lo cual se decidió intervención quirúrgica con abordaje con técnica DDD.

Valoración anestésica

Peso: 42.5 kg, talla 148 cm, índice de masa corporal (IMC) 20.2. Sin predictores de vía aérea difícil. A la exploración física neurológicamente funciones mentales superiores y pares craneales conservados, fuerza hemicuerpo izquierdo 4 +/5 (escala Daniels); reflejos de estiramiento muscular extremidad superior izquierda +++/++++; exterocepción hipoestesia en hemicuerpo izquierdo. Propiocepción conservada. Hemicuerpo derecho sin alteraciones. Resonancia magnética (IRM): tumoración intraaxial heterogénea, cortico-subcortical en región precentral derecha, parcialmente quística con gran componente sólido de aproximadamente 40.2 x 47.3

mm, reforzamiento discreto, heterogéneo tras administración de *gadolinio*. Estado físico ASA III. (Figura 1, imagen A y B), en donde se observa lesión quística con componente sólido en región precentral derecha.

Figura 1AB:

Imagen A: IRM en corte sagital

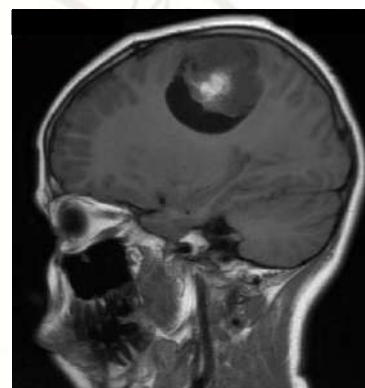
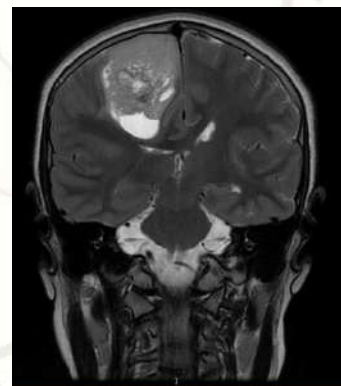


Imagen B: IRM en corte coronal



Manejo anestésico

Monitoreo no invasivo inicial: Tensión arterial 110/55 mm Hg, frecuencia cardíaca 55 x', frecuencia respiratoria 16 x', temperatura 36° C, saturación periférica de oxígeno (SpO₂) 99%.

Fase Dormido (120 minutos): Preoxigenación, Inducción: Fentanilo 190 µg, lidocaína 50 mg, propofol 90 mg, rocuronio 26 mg. Monitoreo neuromuscular tren de

cuatro (TOF) 0%, índice biespectral (BIS) 50-60. Manejo de vía aérea mascarilla laríngea clásica número tres, ventilación mecánica controlada: volumen corriente (Vt) 280 mL, FR 14-16 x', presión pico (Ppico) 15 cmH₂O, presión positiva al final de la espiración (PEEP) 4. Se canaliza arteria radial derecha, se coloca catéter venoso central subclavio derecho, acceso venoso periférico alto flujo y sonda urinaria. Mantenimiento: Anestesia total intravenosa TCI (Infusión controlada a objetivo) modelo farmacocinético *Paedfusor*: Propofol 2-3 µg/mL; anestesia total intravenosa manual fentanilo 2 ng/mL; y dexmedetomidina 0.3 µg/kg/h. Bloqueo de escalpe bupivacaina 0.25% (16 mL) signos vitales: frecuencia cardiaca 55-60 x', Tensión arterial 100/65 - 95/50 mm Hg, tensión arterial media (TAM) 60-76 mm Hg, SpO₂ 99-100%, CO₂ al final de la espiración (EtCO₂) 30-34 mm Hg, presión venosa central (PVC) 2-3 mm Hg.

Fase Despierto (90 minutos): Realizada la craneotomía y previo a durotomía se suspenden fentanilo y propofol. Mantenimiento: dexmedetomidina 0.15 µg/kg/h. A los 15 minutos despierta el paciente con respiración espontánea, obedeciendo órdenes sencillas, BIS 75-80, *Ramsay* de dos. Se retira mascarilla laríngea, se colocan puntas nasales O₂ 2-3 L/minuto. Durante la resección tumoral y de manera simultánea, neuropsicología realiza pruebas de motricidad y lenguaje con adecuada cooperación del paciente, de forma simultánea se realiza resección tumoral.

Se mantiene hemodinámicamente estable, con SpO₂ 99-100% y EtCO₂: 32-36 mm Hg y gasometría arterial sin hipercapnia.

Figura 2AB: Paciente en fase despierto durante prueba de función motora fina

Imagen A

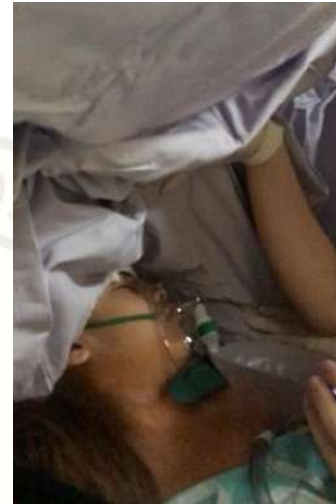
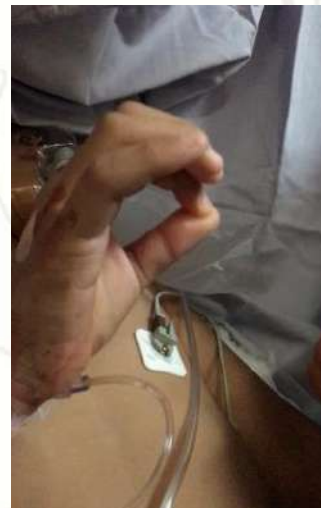
Imagen B



Fase Dormido (120 minutos): Al finalizar la resección del tumor y previo al cierre de duramadre, se realiza inducción anestésica con mismos fármacos, se coloca dispositivo supraglótico. Terminado procedimiento quirúrgico se realiza emersión anestésica, se obtiene ventilación espontánea con adecuado esfuerzo, se aspiran secreciones y ventilación espontánea se retira mascarilla laríngea (ML). Signos vitales finales: frecuencia



cardíaca 63x', frecuencia respiratoria 14x', tensión arterial 105/45 mm Hg, SpO₂ 99%; Aldrete 10, Ramsay dos, escala numérica análoga 0; sin déficit neurológico agregado, trasladado a la unidad de terapia Intensiva pediátrica. Alta a hospitalización a las 48 horas y egresa a los siete días.

Discusión

Existen diferentes enfoques anestésicos para la craneotomía en el paciente despierto. Las principales descritas en la literatura son la atención de anestesia monitorizada (MAC, monitored anesthesia care por sus siglas en inglés) y dormido-despierto-dormido. Ambos pueden conducir al éxito en la craneotomía despierto, sin embargo, cada una cuenta con ciertas ventajas y desventajas, las cuales tendrán que ser tomadas en cuenta para decidir la técnica a utilizar de acuerdo al paciente (10).

La premeditación debe ser personalizada, acorde a las necesidades de cada paciente, siendo recomendados ansiolíticos de vida media corta como midazolam, el cual no afecte las funciones neurocognitivas y eviten la confusión o el delirium durante el procedimiento. Dosis mínimas (100-200mcg/kg) son benéficas para controlar la ansiedad en pacientes jóvenes con funciones neurológicas preoperatorias normales. Sin embargo, en caso de mapeo y resección de lesiones epileptogénicas se debe evitar cualquier medicación supresora de actividad epileptiforme y anticonvulsiva, incluyendo benzodiacepinas (11).

La atención de anestesia monitorizada (MAC) implica mantener al paciente despierto bajo ventilación espontánea con bajas dosis de sedante que permitan realizar la resección de la lesión evitando una transición aguda de sueño a vigilia, que puede conducir a delirio hipoactivo o hiperactivo y disminuir la confiabilidad del mapeo (10). Se requiere habilidad y experiencia por parte del equipo para lograr una sedación óptima en la

que el paciente esté somnoliento, pero fácilmente excitable, manteniendo una adecuada ventilación espontánea (12).

- Ventajas: Menores requerimientos de agentes vasoactivos, menor uso de opiodes, mejor cumplimiento durante las pruebas intraoperatorias, menor duración de la cirugía y menor estancia hospitalaria (12).
- Desventajas: Sobre sedación que conduce a obstrucción de vías respiratorias con depresión respiratoria, sedación subóptima que conduce a la probabilidad de ansiedad y movimientos del paciente (12).

La técnica DDD se prefiere en casos de requerir una sedación más profunda durante la craneotomía hasta previo la resección de la lesión, sus objetivos son proporcionar comodidad y confort para el paciente y el equipo quirúrgico durante la fase previa al despertar, protección de sensaciones dolorosas, evitar hipoventilación y recuerdos postoperatorios sobre la fase despierta de la craneotomía (10).

- Ventajas: Brinda la oportunidad de controlar el edema cerebral mediante hiperventilación, evitar movimientos intraoperatorios del paciente, menor frecuencia de convulsiones y agitación, usado durante la implementación de craneotomía despierta en nuevos centros hospitalarios o durante curva de aprendizaje del equipo quirúrgico (12).
- Desventajas: En pacientes de alto riesgo, con comorbilidades o riesgo alto de sangrado la técnica DDD es discutible (10).

Conclusión

La técnica de DDD es la técnica para craneotomía más conveniente en niños por sus características cognitivas y nivel de madurez, siendo muy importante



mantener una buena comunicación con el paciente desde la valoración preanestésica, explicando en que consistirá el procedimiento, ofertándole la mayor confianza. DDD le proporcionará la mayor comodidad y confort previo al despertar y durante las pruebas psicomotoras, recordando que la evaluación clínica neurológica durante el procedimiento quirúrgico y posterior al mismo, será el mejor indicador del estado del paciente y del éxito de la cirugía.

Referencias

1. Everett LL, Van Rooyen IF, Warner MH, Shurtleff HA, Saneto RP, Ojemann JG. Use of dexmedetomidine in awake craniotomy in adolescents: Report of two cases. *Paediatric Anaesthesia* 2006; 16(3): 338–342.
2. Ramírez-Segura EH. Anestesia para craneotomía con el paciente despierto: Técnica dormido-despierto-dormido. *Revista Mexicana de Anestesiología* 2014;37(1):42–46.
3. Chui J. Anestesia para craneotomía en el paciente despierto: una actualización. *Revista Colombiana de Anestesiología* 2015;43: 22–28.
4. McClain CD, Landrigan-Ossar M. Challenges in Pediatric Neuroanesthesia. Awake craniotomy, intraoperative magnetic resonance imaging, and interventional. *Neuroradiology. Anesthesiology Clinics* 2014;32(1):83–100.
5. Hagberg CA, Gollas A, Berry JM. The laryngeal mask airway for awake craniotomy in the pediatric patient: Report of three cases. *Journal of Clinical Anesthesia* 2004;16(1):43–47.
6. Szelényi A, Bello L, Duffau H, Fava E, Feigl GC, Galanda M, Sala F. Intraoperative electrical stimulation in awake craniotomy: Methodological aspects of current practice. *Neurosurgical Focus* 2010;28(2):1–8.
7. Solera RI, Uña OR, Valero I, Laroche F. Awake craniotomy. Considerations in special situations. *Revista Española de Anestesiología y Reanimación* 2013;60(7):392–398.
8. Delion M, Terminassian A, Lehouste T, Aubin G, Malka J, N'Guyen S, Menei P. Specificities of awake craniotomy and brain mapping in children for resection of supratentorial tumors in the language area. *World Neurosurgery* 2015;84(6):1645–1652.
9. Sancho JB. Anestesia para la craneotomía en el paciente consciente. *Revista Española de Anestesiología y Reanimación* 2015;60(5):264–274.
10. Kulikov A, Lubnin A. Anesthesia for awake craniotomy. *Current Opinion in Anaesthesiology* 2018;31(5):506–510.
11. Zhang K, Gelb AW, Francisco FS. Awake craniotomy: indications, benefits, and techniques. *Colombian Journal of Anesthesiology* 2018;46:49–55.
12. Sewell D, Smith M. Awake craniotomy: Anesthetic considerations based on outcome evidence. *Current Opinion in Anaesthesiology* 2019;32(5):546–552.